



Oral administration of morphine delays neural plate development in rat embryos

Shiva Nasiraei-Moghadam¹, Hossein Bahadoran², Saghar Saeedabady³,
Jamal Shams^{1,4}, Hedayat Sahraei^{3*}

1. Neuroscience Research Center, Shaheed Beheshti University of Medical Sciences, Tehran, Iran

2. Dept. Anatomy, Faculty of Medicine, and Behavioral Sciences Research center,
Baqiyatallah (a.s.) University of Medical Sciences, Tehran, Iran

3. Dept. Physiology and Biophysics, Faculty of Medicine, and Applied Neuroscience Research Center, Baqiyatallah
(a.s.) University of Medical Sciences, P.O.Box: 19395-6558, Tehran, Iran

4. Dept. Psychiatry, Faculty of Medicine, Shaheed Beheshti University of Medical Sciences,
Tehran, Iran

Received: 24 Aug 2008

Revised: 14 Dec 2008

Accepted: 31 Dec 2008

Abstract

Introduction: Previous studies have shown that morphine administration could inhibit neural tube development in rat embryos and produce behavioral defects in human and animals. In the present study, the effects of maternal morphine consumption on embryonic neural plate development in Wistar rats were investigated.

Methods: Twenty-four female Wistar rats (250-300 g) were crossed with males. After pregnancy, the treatment group received 0.1 mg/ml of morphine in drinking water daily (14 ml water/100 g of body weight for each rat), while the control group received tap water. Eight days and 12 hours after the onset of pregnancy, the animals were anesthetized by chloroform and the embryos were taken out surgically. Lengths of embryos were determined by a Caliper. Embryos were fixed in formalin 10% and tissue was processed, sectioned and stained with H&E. The sections were examined for neural plate development by a light microscope and the MOTIC software.

Results: Embryonic length in the treatment group was significantly decreased compared with the control group. Neural plate was observed in the control group. Development of neural plate and other embryonic layers (ectoderm, mesoderm and endoderm) were delayed in the treatment group. The ectoderm layer group was poorly developed in embryos exposed to morphine.

Conclusion: Morphine consumption during pregnancy could cause a delay in the development of the neural plate as well as the embryonic layers and especially the ectoderm.

Keywords: Development; Neural plate; Embryonic Layers; Morphine.

* Corresponding author e- mail: h.sahraei@bmsu.ac.ir
Available online @: www.phypha.ir/ppj

مورفین خوراکی موجب تاخیر در تکوین صفحه عصبی در جنین موش صحرائی می‌گردد

شیوا نصیرائی مقدم^۱، حسین بهادران^۲، ساغر سعیدآبادی^۳، جمال شمس^۴، هدایت صحرائی^{*۳}

۱. مرکز تحقیقات علوم اعصاب، دانشگاه علوم پزشکی شهید بهشتی، تهران

۲. گروه علوم تشریح و مرکز تحقیقات علوم رفتاری، دانشکده پزشکی، دانشگاه علوم پزشکی بقیه‌الله (عج)، تهران

۳. گروه فیزیولوژی و بیوفیزیک و مرکز تحقیقات علوم اعصاب کاربردی، دانشکده پزشکی، دانشگاه علوم پزشکی بقیه‌الله (عج)، تهران

۴. گروه روانپزشکی، دانشکده پزشکی، دانشگاه علوم پزشکی شهید بهشتی، تهران

دریافت: ۵ شهریور ۸۷ بازبینی: ۲۴ آذر ۸۷ پذیرش: ۱۱ دی ۸۷

چکیده

مقدمه: مطالعات قبلی نشان داده‌اند که تجویز مورفین بصورت خوراکی منجر به تاخیر در تکوین لوله عصبی در جنین موش‌های صحرائی و همچنین بروز ناهنجاریهای رفتاری در انسان و جانوران شود. این تحقیق به بررسی اثر مصرف مورفین خوراکی توسط مادر بر تکوین جنینی صفحه عصبی در موش‌های بزرگ آزمایشگاهی نژاد ویستار پرداخته است.

روش‌ها: بدین منظور، ۲۴ سر موش بزرگ آزمایشگاهی ماده نژاد ویستار با محدوده وزنی ۲۵۰-۳۰۰g با موش‌های نر جفت شدند. گروه آزمایشی پس از بارداری، مورفین را با دوز ۰/۱mg/ml در آب آشامیدنی (آب شهری تهران) دریافت کردند (۱۴ میلی‌لیتر آب به ازای هر ۱۰۰ گرم وزن حیوان). گروه کنترل آب آشامیدنی شهری دریافت کردند. ۸ روز و ۱۲ ساعت پس از بارداری، حیوانات با استفاده از کلروفورم بیهوش شده و جنین‌ها به همراه رحم طی عمل جراحی از بدن حیوان ماده خارج گردید. طول جنین‌ها با کولیس ورنیه اندازه‌گیری شد. سپس جنین‌ها در فرمالین ۱۰٪ فیکس شده و مراحل پردازش بافتی، برش‌گیری و رنگ‌آمیزی به روش همانوکسیلین-اتوزین (H&E) را طی کردند. این برش‌ها از نظر رشد صفحه عصبی مورد بررسی میکروسکوپی (میکروسکوپ نیکون) و نرم افزار موتیک قرار گرفتند.

یافته‌ها: کاهش طول جنین‌های مادرانی که مورفین دریافت کرده بودند نسبت به گروه کنترل، معنی دار بود. صفحه عصبی در گروه کنترل قابل مشاهده بود. در حالیکه در گروه آزمایش تشکیل صفحه عصبی و همچنین رشد لایه‌های جنینی (اکتودرم، مزودرم و آندودرم) به تأخیر افتاده بود. از نظر اندازه‌گیری‌های میکروسکوپی نیز لایه اکتودرم در گروه آزمایشی کمتر از گروه شاهد رشد کرده بود.

نتیجه‌گیری: از این مشاهدات نتیجه‌گیری می‌شود که مصرف مورفین در دوران بارداری باعث بروز نقائصی در تکوین لایه‌های جنینی از جمله اکتودرم و به طبع آن صفحه عصبی جنین می‌گردد.

واژه‌های کلیدی: تکوین، صفحه عصبی، لایه‌های جنینی، مورفین.

مقدمه

فقط به فرد مصرف کننده منتهی نمی‌گردد، بلکه فرزندان او را نیز گرفتار خواهد کرد و این امر می‌تواند از عوارض اعتیاد به اویپوئیدها محسوب شود. مطالعات نشان داده‌اند که مصرف مواد مخدر در طی دوران بارداری منجر به تاخیر در تمایز جنینی و بروز علائمی مانند کاهش وزن و نقائص عصبی مانند اسپینایفیدا

مشکلات مربوط به مصرف اویپوئیدها بخصوص در خانم‌ها

h.sahraei@bmsu.ac.ir

www.phypha.ir/ppj

* نویسنده مسئول مکاتبات:

وبگاه مجله:

در این مطالعه مورفین سولفات تهیه شده از شرکت تمار ایران بصورت خوراکی استفاده گردید. بدلیل مزه تلخ مورفین و برای پیشگیری از امتناع موش‌ها از خوردن محلول مورفین، از شکر (ساکاروز، مرک، آلمان) به میزان ۰/۵ گرم در ۱۰۰ میلی‌لیتر آب آشامیدنی در ۲ روز اول استفاده گردید. البته این مقدار در گروه کنترل نیز در دو روز اول مورد استفاده قرار گرفت. در شروع آزمایش موش‌ها به دو گروه تقسیم شده و هر گروه شامل ۱۲ سر موش ($n=12$) بود. تعداد ۲۴ موش ماده سالم در گروه‌های دو تائی با ۱ موش نر بالغ جفت شده و پس از حصول اطمینان از بارداری (با مشاهده توپی واژنی)، از موش‌های نر جدا شده و در قفس‌های ۶ تائی نگهداری شدند. از این زمان به بعد (روز صفر بارداری)، گروه آزمایشی دوز ۰/۱ میلی‌گرم مورفین در هر میلی‌لیتر آب بصورت روزانه دریافت کردند [۱۲]. میزان مورفین مصرفی برای ۱۴ml آب به ازای هر ۱۰۰ گرم وزن موش محاسبه گردید اما سعی بر آن بود که هر مقدار آب مورد نیاز حیوان بود در اختیار قرار داده شود.

پس از گذشت ۸ روز و ۱۲ ساعت از زمان شروع حاملگی [۵] و [۶]، موش‌ها با کلروفورم بیهوش شده و جنین‌ها به همراه رحم از بدن موش‌های مادر خارج گردیده و با استفاده از کولیس با دقت ۰/۰۱ میلی‌متر طول آنها اندازه‌گیری شد. سپس جنین‌ها به محلول فرمالین ۱۰٪ برای مدت یک هفته و فیکساتیو بوئن به مدت ۲۴ ساعت منتقل گردیدند. پس از این مرحله جنین‌ها در دستگاه پردازش بافتی قرار گرفته و آماده قالب‌گیری گردیدند. برای قالب‌گیری، جنین‌ها از سمت قدامی خود در انتهای بلوک‌ها و داخل پارافین مذاب قرار گرفتند. سپس مراحل برش‌گیری از بلوک‌ها توسط میکروتوم (ساخت FITS آلمان) انجام شد و برش‌هایی بصورت عرضی به ضخامت ۵ میکرومتر ($5 \mu m$) بصورت سریال تهیه گردید. این برش‌ها پس از عبور از دستگاه بن ماری روی لام‌ها قرار گرفته و آماده رنگ‌آمیزی به روش هماتوکسیلین-آئوزین (H&E) گردیدند [۲۲]. پس از رنگ‌آمیزی و آماده‌سازی، لام‌ها مورد بررسی میکروسکوپی قرار گرفتند. چون در این مطالعه دوره تیمار با مورفین کامل نمی‌شد [۷]، لذا تست مربوط به بروز عوارض قطع مصرف دارو در این حیوانات انجام نشد. اطلاعات به صورت میانگین \pm انحراف معیار بیان شدند. اطلاعات با استفاده از آزمون t-test غیر مزدوج مورد تجزیه و تحلیل قرار گرفتند. $P < 0.05$ به عنوان مرز معنی‌دار بودن در نظر گرفته شد.

می‌شود [۱۵ و ۱۷ و ۱۹ و ۲۳]. علاوه بر این، علائم زیادی در نوزادان مادران معتاد به اویپوئیدها گزارش شده است [۲]. این کودکان ناهنجاری‌های رفتاری مانند بیش‌فعالی، کاهش توان ذهنی و کاهش توانائی تمایز حرکتی را نشان داده‌اند [۱۵ و ۱۷ و ۲۳]. این علائم ممکن است به دلیل تاخیر در تمایز دستگاه عصبی باشد.

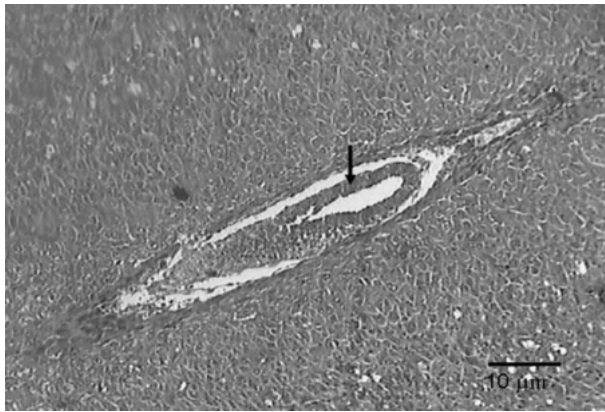
مطالعات در مدل‌های حیوانی نشان داده‌اند که تزریق روزانه مورفین به کاهش فعالیت در جوجه منجر می‌شود [۱۸]. به علاوه، مصرف مورفین موجب کاهش وزن مغز، کبد، کلیه و طول سری-دمی جنین‌های موش بزرگ آزمایشگاهی می‌شود [۱۹]. مصرف مورفین همچنین موجب تغییر در سیکل تخمدانی و دوره‌های جنسی در موش‌های بزرگ آزمایشگاهی می‌شود [۳]. از سوی دیگر، آزمایشات نشان داده‌اند که مورفین می‌تواند به راحتی از سد خون و جفت گذشته و بر سلول‌های جنینی اثر بگذارد [۱ و ۱۰]. در یک آزمایش نیز نشان داده شد که تجویز خوراکی مورفین در موش‌های بزرگ آزمایشگاهی سبب بروز تاخیر در تکوین لوله عصبی جنین می‌گردد [۱۲].

مورفین با اثر بر گیرنده‌های اویپوئیدی مانند گیرنده‌های مو، کاپا و دلتا اثرات خود را ظاهر می‌کند [۱۶ و ۲۱ و ۲۲]. فعال شدن این گیرنده‌ها منجر به کاهش آندوزین منو فسفات حلقوی و افزایش خروج یون پتاسیم و کاهش ورود یون کلسیم به سلول می‌شود [۱۶ و ۲۱ و ۲۲].

از آنجا که تمایز طبیعی لوله عصبی نقش اساسی در ایجاد دستگاه عصبی کارآ دارد [۵ و ۸]، نقص در این مرحله می‌تواند به بروز ناهنجاری‌های مختلف رفتاری منجر شود. در مطالعه قبلی [۱۲] گروه ما نشان داد که اثر مورفین بر تکامل دستگاه عصبی می‌تواند در مرحله لوله عصبی باشد. این مطالعه در دنباله مطالعات قبلی و به منظور بررسی زمان واقعی شروع اثر مورفین بر تکوین دستگاه عصبی در جنین طراحی گردید.

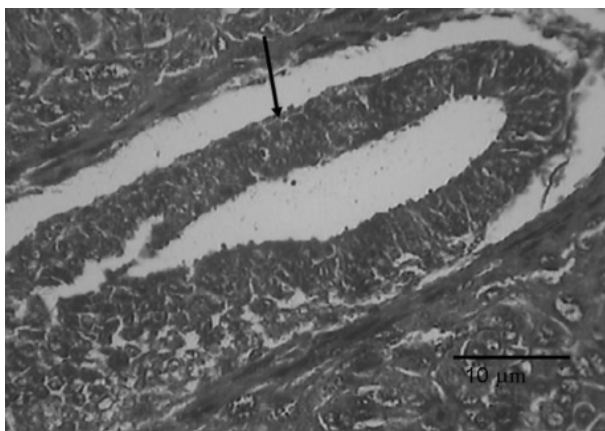
مواد و روش‌ها

در این تحقیق از ۲۴ سر موش بزرگ آزمایشگاهی ماده نژاد ویستار با میانگین وزنی ۲۵۰-۳۰۰ گرم استفاده شد. موش‌ها در قفس‌های ۶ تائی و در درجه حرارت محیط (24 ± 1 درجه سانتیگراد) با دوره نوری طبیعی (۱۲ ساعت روشنایی و ۱۲ ساعت تاریکی) نگهداری شدند. در طول دوره آزمایش آب و غذای کافی در اختیار موش‌ها قرار گرفت.

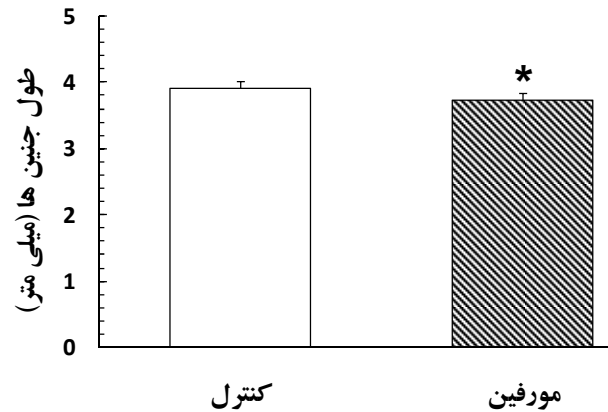


شکل ۳- جنین موش هشت روز و ۱۲ ساعته با بزرگ نمایی ۱۰۰ در گروه کنترل. علامت روی شکل محل تشکیل صفحه عصبی را از جنین سه لایه‌ای نشان می‌دهد.

می‌باشد. همچنین، لایه مزودرم نیز تا حدی تشکیل شده و قابل مشاهده است بطور همزمان هر سه لایه در این دسته از جنین‌ها قابل مشاهده نیست. ضخامت لایه اکتودرم عصبی در گروه آزمایشی و گروه شاهد با نرم‌افزار موتیک اندازه‌گیری شد. دستگانه مورد استفاده شامل میکروسکوپی است که با یک رایانه و نمایشگر توسط یک نرم‌افزار ارتباط دارند. این نرم‌افزار علاوه بر اینکه امکان عکس‌برداری از لام‌ها را فراهم می‌آورد، توانائی اندازه‌گیری طول و نیز مساحت شکل‌های منظم و نامنظم را هم دارد. این اندازه‌گیری نشان داد که جنین‌های مربوط به موش‌های حامله مصرف کننده مورفین دارای لایه اکتودرم عصبی کمتر تکامل یافته‌ای هستند (شکل ۸) (کنترل $1/1 \pm 21/74$ و آزمایش $0/46 \pm 12/9$ میکرومتر). این اندازه‌ها از نظر آماری نیز کاملاً معنی‌دار هستند [$t_{13}=7.5, P<0.0001$].



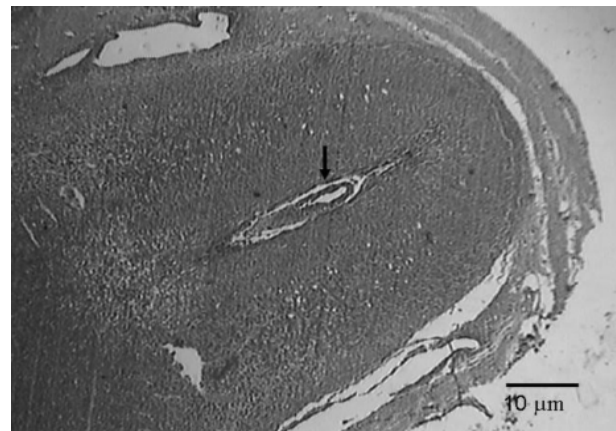
شکل ۴- جنین موش هشت روز و ۱۲ ساعته با بزرگ نمایی ۴۰ در گروه کنترل. علامت روی شکل محل تشکیل صفحه عصبی را از نورواپتیلیوم نشان می‌دهد. همچنانکه در شکل پیداست، سه لایه جنین کامل شده است.



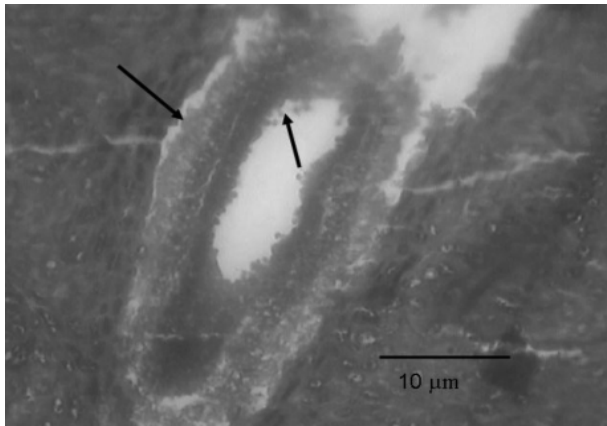
شکل ۱- دیاگرام اثر تجویز خوراکی مورفین در موش‌های ماده باردار بر طول جنین. جنین‌ها پس از فیکس شدن با استفاده از کولیس اندازه‌گیری شدند. اطلاعات بصورت میانگین \pm انحراف معیار بیان شده است. تعداد نمونه‌ها ۱۷ عدد در هر گروه بوده است. $P<0.05$ (*آزمون Unpaired t-test).

یافته‌ها

طول جنین‌ها در گروه‌های شاهد و آزمایشی با دقت $0/01$ میلی‌متر اندازه‌گیری شد (کنترل $0/01 \pm 3/92$ و آزمایش $0/01 \pm 3/74$ میلی‌متر) (شکل ۱). در این اندازه‌گیری‌ها مشخص شد که تجویز مورفین می‌تواند سبب کاهش طول جنین‌ها شود [$t_{32}=2.58, P<0.05$]. در بررسی لام‌های میکروسکوپی، در گروه شاهد هر سه لایه جنینی بطور کامل مشاهده گردید (شکل‌های ۲ و ۳). این مشاهده به عنوان کنترل برای بررسی بقیه لام‌ها مورد استفاده قرار گرفت. طی بررسی لام‌های گروه آزمایشی، لایه اکتودرم عصبی تا حدودی قابل مشاهده است (شکل‌های ۵ و ۶) که نشان دهنده کاهش رشد و عقب افتادن تکوین در این جنین‌ها



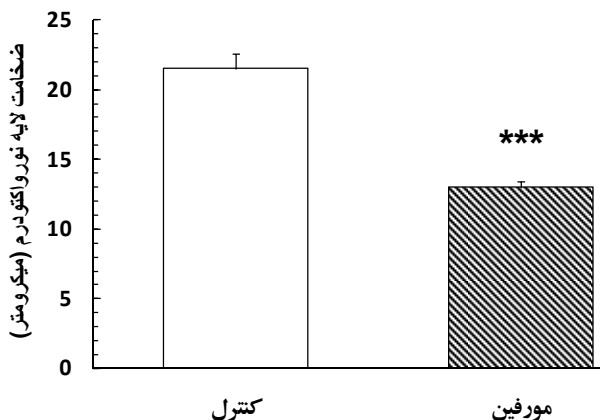
شکل ۲- جنین موش هشت روز و ۱۲ ساعته با بزرگ نمایی ۴۰ در گروه کنترل. علامت روی شکل محل تشکیل صفحه عصبی را از نورواپتیلیوم حاصل از جنین سه لایه‌ای نشان می‌دهد.



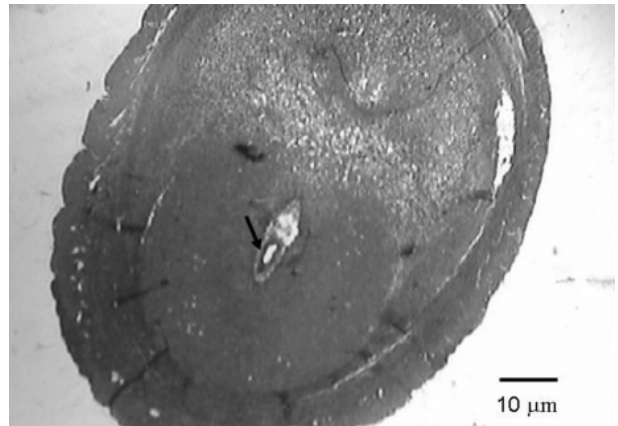
شکل ۷- جنین موش هشت روز و ۱۲ ساعته با بزرگ نمایی ۴۰۰ در گروه آزمایشی. علامت روی شکل محل آغاز تمایز را نشان می‌دهد. جنین فاقد سه لایه کامل جنینی می‌باشد که علامت تاخیر در تشکیل صفحه عصبی است.

می‌دهند که تجویز مورفین در روزهای اولیه بارداری نیز می‌تواند موجب بروز نقائصی در تکوین جنین‌ها شود که با نقص در تکوین هر سه لایه جنینی و بخصوص صفحه عصبی نشان داده شده است.

امروزه مشخص شده است که در دوره‌های خاصی از بارداری جنین‌ها حساسیت بیشتری را به مواد آگنوزون (نظیر داروهای مخدر) از خود نشان می‌دهند و این زمان‌ها نیز در بسیاری از آزمایشات قبلی مورد بررسی قرار گرفته‌اند [برای مرور مراجعه شود به: ۱۴]. مطالعه قبلی نشان داده است که زمان تأثیر مورفین در القاء اثرات تاخیری در جنین می‌تواند زودتر از آنچه قبلاً تصور می‌شد باشد [۱۲]. مطالعه حاضر نشان می‌دهد که این زمان حتی ممکن است زودتر از آنچه باشد که در مطالعه




شکل ۸- دیاگرام اثر مورفین خوراکی بر ضخامت لایه اکتودرم عصبی در جنین‌های ۸ روز و ۱۲ ساعته. اطلاعات بصورت میانگین \pm انحراف معیار بیان شده است. تعداد نمونه‌ها بین ۶-۹ عدد بوده است. $***P < 0.001$ (آزمون Unpaired t-test).



شکل ۵- جنین موش هشت روز و ۱۲ ساعته با بزرگنمایی ۴۰ در گروه آزمایشی. دوز مورفین خوراکی دریافت شده به مقدار ۰/۱ میلی گرم در میلی لیتر آب مصرفی روزانه می‌باشد. علامت روی شکل محل تشکیل صفحه عصبی است که در مقایسه با گروه کنترل دارای ضخامت کمتر بوده و تاخیر در تشکیل صفحه عصبی در این جنین کاملاً هویداست..

بحث

مطالعات حاضر نشان داد که مصرف مورفین در روزهای اولیه بارداری می‌تواند به تاخیر در تکوین صفحه عصبی و زمان آغاز سه لایه‌ای شدن جنین منجر شود. نتایج این مطالعه با چندین مطالعه که نشان دهنده تأثیر تجویز اوپیوئیدها در القاء تاخیر در تمایز جنینی می‌باشد، همخوانی دارد [۱۵]. همچنین این نتایج با نتایج قبلی در مورد تأثیر مورفین خوراکی در تاخیر تکوین لوله عصبی در جنین‌های موش‌های صحرائی بزرگ همخوانی دارد [۱۲]. اهمیت نتایج حاضر در آن است که نشان



شکل ۶- جنین موش هشت روز و ۱۲ ساعته با بزرگ نمایی ۱۰۰ در گروه آزمایشی. علامت روی شکل محل تشکیل صفحه عصبی است که در مقایسه با گروه کنترل دارای ضخامت کمتر است.

قبلی بر آن تاکید شده بود.

به منظور اجتناب از اثرات جانبی استرس ناشی از تزریق، در این تحقیق از روش مورفین خوراکی استفاده شد. این نحوه تجویز دارو شباهت بیشتری به موارد انسانی دارد و حیوان می‌تواند هر وقت که نیاز داشت بدون محدودیت به دارو دسترسی داشته باشد و در واقع، خود حیوان میزان داروی دریافتی را تنظیم کند [۷].

اطلاعات حاصل از این تحقیق نشان داد که نه تنها ضخامت صفحه عصبی بلکه کل لایه اکتودرم و نیز سایر لایه‌های جنینی در گروه تحت درمان با مورفین از رشد کمتری برخوردار بودند. معنای این گفته آن است که تجویز مورفین منجر به تاخیر در تکوین لایه‌های جنینی و نیز به طبع آن صفحه عصبی در جنین‌های گروه دریافت کننده دارو شده است. در کنار آن، تیمار با مورفین منجر به کاهش وزن جنین‌های گروه آزمایشی نیز گردید (نتایج بیان نشده است). این نتیجه نیز قبلا در مورد مورفین گزارش شده است [۱۲] و نشان می‌دهد که مورفین اثر خود را بر جنین بصورت کلی اعمال می‌نماید و بخش‌های مختلف بدن جنین احتمالا تحت اثر مورفین قرار می‌گیرند. بنابراین توصیه می‌شود که اثر مورفین بر تکوین سایر قسمت‌های بدن جنین نیز مورد بررسی قرار گیرد.

هرچند اطلاعات قبلی نشان داده‌اند که تجویز مورفین به روش تزریق در روزهای معینی از دوران بارداری می‌تواند منجر به کاهش وزن و عقب ماندگی رشد در موش‌های بزرگ آزمایشگاهی و خرگوش شود [۴ و ۱۱ و ۱۹ و ۲۴]، نتایج ما بر این نکته تاکید دارند که تجویز مورفین بصورت خوراکی نیز نتایج مشابهی دارد و این امر می‌تواند به عنوان یک روند در مطالعات آینده مطرح باشد که در جهت کاهش استرس، روش تجویز مورفین بصورت خوراکی بر روش تزریق احتمالا ارجح است.

مکانیسم (هائی) که دلیل بروز اثرات مورفین در جنین هستند هنوز بخوبی شناخته نشده‌اند. آزمایش‌ها نشان داده‌اند که مورفین به راحتی از سد جفتی گذشته و به جنین می‌رسد [برای مرور رجوع شود به: ۱ و ۱۰] و می‌تواند بر سلول‌های جنینی اثر بگذارد. حضور گیرنده‌های اوبیوئیدی بر روی پرزها و عروق جفتی نیز مشخص است [۱]. فعال شدن این گیرنده‌ها باعث بروز انقباض عروقی و کاهش خون رسانی به جنین می‌شود [۱]. نقص در اکسیژن‌رسانی و کاهش تغذیه نیز باعث تاخیر در رشد

جنین خواهد شد [۱۴]. این نکته مهم را هم نباید از نظر دور داشت که گیرنده‌های اوبیوئیدی بر روی بافت‌های جنینی یافت شده‌اند [۷ و ۱۳ و ۱۸ و ۲۴] که عملکرد آنها مشخص نیست. ممکن است اثرات تاخیری مورفین بر روی سلول‌های جنینی با واسطه این گیرنده‌ها باشد. به این ترتیب محل اثر مورفین بایستی در مطالعات آتی بررسی شود.

نتایج این تحقیق شاید بتواند افق جدیدی را در باره معضلات رفتاری نوزادان جانوران و کودکانی که مادران آنها در دوران بارداری اوبیوئید مصرف کرده‌اند نیز باز کند. برای مثال: مشخص شده است که نوزادان موش هائی که در دوران بارداری مورفین دریافت کرده‌اند فعالیت حرکتی بیشتری را از خود نشان می‌دهند [۱۱]. به علاوه، این امر در موارد انسانی نیز گزارش شده است [۲ و ۱۵ و ۱۷ و ۲۳] که احتمال دارد به دلیل تاخیر در رشد دستگاه عصبی باشد.

در مجموع، این نتایج نشان می‌دهد که مصرف خوراکی مورفین سبب تاخیر در تکوین لایه‌های جنینی و بخصوص صفحه عصبی در جنین‌های موش‌های بزرگ آزمایشگاهی می‌شود که ممکنست در مورد انسان نیز صادق باشد. این تاخیر همچنین ممکن است منجر به بروز اختلالات رفتاری در کودکان شود که شناخت این مسئله نیازمند مطالعات بیشتر می‌باشد.

سپاسگزاری

این کار با حمایت مالی مرکز تحقیقات علوم اعصاب دانشگاه علوم پزشکی شهید بهشتی انجام شد. بدین وسیله از زحمات این عزیزان قدردانی می‌شود. همچنین از زحمات و همکاری بی‌شائبه گروه علوم تشریح دانشگاه بقیه‌الله (عج) کمال تشکر را دارد.

منابع

- [1] Ahmed MS, Timothy S, Zhou DH, Quarles C. Kappa opioid receptors of human placental villi modulate acetylcholine release. *Life Sci* 45 (1989) 2383-2393.
- [2] Chooa RE, Huestis MA, Schroeder JR, Shin AS, Jones HE. Neonatal abstinence syndrome in methadone-exposed infants is altered by level of prenatal tobacco exposure. *Drug and Alcohol Dependence* 75 (2004)

- [14] O'Brien CP: Drug addiction and drug abuse. In: J.G. Hardman and L.E. Limbird (Eds.), *Goodman & Gilman's The Pharmacological Basis of Therapeutics*, McGraw-Hill, New York, 1996, pp. 557-577.
- [15] Ornoy A, Michailevskaya V, Lukooshov I. The developmental outcome of children born to heroin-dependent mothers, raised at home or adopted. *Child Abuse Negl* 20 (1996) 385-396.
- [16] Ray SB, Wadhwa S. Mu opioid receptors in developing humane spinal cord. *J Anat* 195 (1999) 11-18.
- [17] Ray JR, Dubin J, Blechner JN. Fetal growth retardation following maternal morphine administration: nutritional or drug effect? *Biol Neonat* 32 (1977) 222-8.
- [18] Schmidt MB, Norton S. Relationship of dose to morphine tolerance in the chick embryo. *J Pharmacol Exp Ther* 22 (1983) 376-382.
- [19] Simon E, Hiller L: Opioid peptides and opioid receptors. In: G.J. Siegel and B.W. Agranoff (Eds.), *Basic Neurochemistry: Molecular, Cellular, and Medical Aspects*, 5th edition, Raven Press, New York, 1994, PP. 321-339.
- [20] Williams JT, Christie MJ, Manzoni O. Cellular and synaptic adaptations mediating opioid dependence. *Physiol Rev* 81 (2001) 299-343.
- [21] Wilson GS, McCreay R, Kean J, Baxter JC. The development of pre-school children of heroin-addicted mothers: a controlled study. *Pediatrics* 63 (1979) 135-141.
- [22] Wilson I, Gamble M. The hematoxylin and eosin. In: J.D. Bancroft and M. Gamble (Eds.), *Theory and practice of histological techniques*, 5th Edition, Churchill Livingstone, London, 2002, pp. 125-138.
- [23] Zagon IS, McLaughlin PJ. Naltrexone's influence on Neurobehavioral development. *Pharmacol Biochem Behav* 22 (1985) 507-511.
- [24] Zhu H, Barr GA. Opioid withdrawal during development: are NMDA receptors indispensable? *Trends Pharmacol Sci* 22 (2001) 404-408.
- [3] Dohler KD. The pre-and postnatal influence of hormones and neurotransmitters on sexual differentiation of the mammalian hypothalamus. *Int Rev Cytol* 131 (1991) 1-75.
- [4] Eriksson PS, Ronnback L. Effects of prenatal morphine treatment of rats on mortality, body weight and analgesic response in the offspring. *Drug Alcohol Dependence* 24 (1989) 187-194.
- [5] Gilbert SF. The central nervous system and the epidermis, In: *Developmental Biology*, 5th edn, Sunderland, Massachusetts, 2000; pp: 379-410.
- [6] Juriloff DM, Harris MJ. Mouse models for neural tube closure, defects. *Human Molecular Genetic* 9 (2000) 993-1000.
- [7] Khalili M, Semnani S, Fathollahi Y. Caffeine increases parigantocellularis neuronal firing rate and induces withdrawal signs in morphine-dependent rats. *Eur J Pharmacol* 412 (2001) 239-245.
- [8] Kopcky EA, Simone C, Knie B, Koren G. Transfer of morphine across the human placenta and its interaction with naloxone. *Life Science* 65 (1999) 2359-71.
- [9] Lasky DI, Zagon IS, McLaughlin PD. Effect of maternally administered heroin on the motor activity of rat offspring. *Pharmacol Biochem Behav* 1 (1977) 281-284.
- [10] Leslie FM, Chen Y, Winzer-Serhan UH. Opioid receptor and peptide mRNA expression in proliferative zones of fetal rat central nervous system. *Can J Physiol Pharmacol* 76 (1998) 284-293.
- [11] Levitt P. Prenatal effects of drugs of abuse on brain development. *Drug Alcohol Depend* 51 (1998) 109-125.
- [12] Nasiraei-Moghadam S, Sahraei H, Bahadoran H, Sadooghi M, Salimi SH, Kaka GR, Imani H, Mahdavi-Nasab H, Dashtnavard H. Effects of maternal oral morphine consumption on neural tube development in Wistar rats. *Dev Brain Res* 159 (2005) 12-17.
- [13] National Institute on Drug Abuse. National Pregnancy & Health Survey. Drug use among women delivering live births, National Institute on Drug Abuse press. Rockville, pp. 1-F157 (1992).